ScientiAmericana

https://dx.doi.org/10.30545/scientiamericana.2026.330

Serie de casos

Carcinoma basocelular en zonas foto expuestas: experiencia clínica y versatilidad de colgajos locales en cinco casos

Basal cell carcinoma in photo exposed areas: clinical experience and versatility of local flaps in five cases

Gregorio Daniel Waizman-Perera[1], María Adela Pérez Velilla[2], Luciana Daniela Garlisi Torales[3]

RESUMEN

Introducción: El carcinoma basocelular constituye el cáncer de piel más frecuente y se caracteriza por crecimiento lento, con alto potencial de destrucción local, siendo escasas las metástasis. Su diagnóstico es clínico con confirmación histopatológica, complementándose con técnicas de imagen para definir extensión y planificación quirúrgica. Tras la resección, la elección del método reconstructivo depende del sitio anatómico, la variante histológica y el tamaño tumoral. Los márgenes de seguridad quirúrgica deben ajustarse al diámetro de la lesión para minimizar recurrencias. **Casos clínicos:** Esta serie describe cinco casos clínicos con distintas variantes morfológicas, localizaciones y antecedentes de exposición solar, destacándose la adecuada evolución postquirúrgica y la utilidad de los colgajos locales como alternativa reconstructiva eficaz. **Discusión:** Se observó una relación constante entre la exposición solar crónica, el fototipo claro y la aparición de lesiones primarias de evolución lenta, lo que reafirma el rol de la radiación ultravioleta como principal factor determinante para su desarrollo. El abordaje basado en confirmación histopatológica y resección quirúrgica con márgenes de seguridad adecuados demostró ser efectivo, permitiendo la obtención de márgenes libres y la ausencia de recidiva tumoral dentro del período de seguimiento establecido.

Palabras clave: Carcinoma basocelular, reconstrucción cutánea, colgajo local, cirugía dermatológica.

Autor correspondiente:
Maria Adela Perez Velilla,
correo electrónico: ades-pv@hotmail.com

Conflicto de interes:
Los autores declaran no tener conflictos de intereses relacionados con este estudio.

Contribución de autores:
MAPV: Concepción/diseño de trabajo, Análisis/discusión de los datos, Revisión bibliográfica, Preparación del manuscrito y revisión final. GDWP: Concepción/diseño de trabajo, Recolección de datos/información, Revisión bibliográfica.

Financiamiento:
Este estudio es autofinanciado por los autores.

Editora responsable:
María Isabel Rodríguez
Universidad Sudamericana. Pedro Juan Caballero, Paraguay.

Histórico:
Recibido: 12-02-2026
Aceptado: 02-07-2026
Publicado: 28-07-2026

Licencia de uso:
Este es un artículo publicado en acceso abierto bajo una Licencia Creative Commons.

ABSTRACT

Introduction: Basal cell carcinoma is the most common type of skin cancer and is characterized by slow growth but a high potential for local destruction, with rare metastases. Diagnosis is clinical with histopathological confirmation, complemented by imaging techniques to define the extent of the disease and guide surgical planning. After resection, the choice of reconstructive method depends on the anatomical site, histological variant, and tumor size. Surgical margins should be adjusted to the diameter of the lesion to minimize recurrence. **Clinical Cases:** This series describes five clinical cases with different morphological variants, locations, and histories of sun exposure, highlighting the favorable postoperative course and the usefulness of local flaps as an effective reconstructive alternative. **Discussion:** A consistent association was observed between chronic sun exposure, fair skin type, and the appearance of slow-growing primary lesions, reaffirming the role of ultraviolet radiation as the primary determinant of their development. The approach based on histopathological confirmation and surgical resection with adequate safety margins proved effective, resulting in clear margins and the absence of tumor recurrence within the established follow-up period.

Keywords: Basal cell carcinoma, skin reconstruction, local flap, dermatologic surgery.

INTRODUCCIÓN

El carcinoma basocelular es una neoplasia epitelial de crecimiento lento, pero con alta capacidad de destrucción local. Sin embargo, persisten limitaciones importantes en los registros epidemiológicos de incidencia y mortalidad por cáncer cutáneo, especialmente en sistemas sanitarios latinoamericanos(1). El diagnóstico es fundamentalmente clínico y la confirmación histopatológica continúa siendo el estándar; adicionalmente, se emplean herramientas complementarias como ecografía cutánea, dermatoscopia, resonancia magnética, tomografía computarizada y microscopia con focal de reflectancia para evaluar extensión y planificación terapéutica (2).

El carcinoma basocelular representa aproximadamente

[1] Universidad Nacional de Asunción, Cirugía Plástica, Estética y Reconstructiva. San Lorenzo, Paraguay.
[2] Universidad María Auxiliadora, Facultad de Medicina, Catedra de Embriología. Mariano Roque Alonso, Paraguay.
[3] Universidad María Auxiliadora, Facultad de Medicina, Núcleo Medicina Traslacional. Mariano Roque Alonso, Paraguay.

el 80% de los tumores cutáneos malignos, pudiendo generar deformidades y compromiso funcional, aunque en la mayoría de los casos su evolución suele ser lenta y sin tendencia metastásica (3). Tras la resección del tumor, las alternativas reconstructivas dependen de la localización anatómica, el tipo de lesión, el diámetro tumoral, la profundidad de invasión y la magnitud del defecto, entre otros determinantes clínico-quirúrgicos (4).

Según recomendaciones británicas, los márgenes quirúrgicos deben ajustarse al diámetro tumoral, ya que los casos metastásicos se asocian con invasión peri neural y pueden diseminarse hacia linfo nodos regionales, huesos, pulmones y piel (5). En lesiones pequeñas de la región facial, la resección seguida de reconstrucción con colgajo constituye una alternativa eficaz. El pronóstico está fuertemente condicionado por la extensión tumoral, la resección incompleta con márgenes positivos, la afectación ganglionar, la infiltración meníngea y el compromiso de la glándula parótida; no obstante, la evidencia disponible sobre su etiopatogenia y abordaje terapéutico continúa siendo limitada (6). En esta serie se presentan cinco casos clínicos, destacando el manejo de tumores cutáneos pequeños y la versatilidad reconstructiva del colgajo.

PRESENTACIÓN DE CASOS CLÍNICOS

Caso 1. Carcinoma basocelular nodular en región nasal

Se expone el caso de un paciente de sexo masculino de 68 años, trabajador rural activo durante gran parte de su vida, con antecedentes de exposición solar crónica y acumulada, sin utilización sistemática de medidas de foto protección. Como comorbilidad relevante, presentaba hipertensión arterial previamente diagnosticada, bajo tratamiento y clínicamente controlada. El paciente consultó por la aparición progresiva de una lesión localizada en el ala nasal derecha, iniciada aproximadamente ocho meses antes de la evaluación especializada (Figura 1). Él refirió que inicialmente se trataba de un pequeño relieve cutáneo, que fue aumentando lentamente de tamaño.

Al examen físico se identificó un nódulo de aspecto perlado, de márgenes definidos, con telangiectasias superficiales evidentes y con un diámetro aproximado de 1,2 cm. La apariencia clínica era altamente sugestiva de tumor cutáneo no melanoma, motivo por el cual se indicó la realización de una biopsia incisional para confirmación diagnóstica. El análisis histopatológico concluyó carcinoma basocelular en su variante nodular.

Considerando la localización facial y el patrón histológico identificado, se optó como tratamiento por la escisión quirúrgica amplia con margen oncológico de 4 mm, seguida de reconstrucción inmediata del defecto quirúrgico mediante colgajo local, buscando preservar el contorno y la simetría nasal (Figura 2). El posoperatorio transcurrió sin complicaciones, con adecuada cicatrización y sin signos de infección.

Durante los controles de seguimiento, realizados en forma periódica, la evolución se mantuvo favorable.

Figura 1. Carcinoma basocelular nodular en ala nasal derecha. Imagen clínica preoperatoria que muestra nódulo perlado con telangiectasias superficiales. Imagen proporcionada por el Dr. Daniel Waizman.

Figura 2. Post operatorio inmediato tras resección amplia y reconstrucción con colgajo local, con adecuada viabilidad tisular. Fuente: Dr. Daniel Waizman.

Al cumplirse 12 meses desde la intervención quirúrgica no se detectaron signos clínicos de recidiva tumoral, conservándose a su vez un resultado estético adecuado y estable.

Caso 2. Carcinoma basocelular superficial en región frontal

Se describe el caso de una paciente de sexo femenino de 59 años, docente jubilada, con foto tipo cutáneo claro y antecedentes de exposición solar intermitente de tipo recreacional a lo largo de su vida, sin antecedente personal ni familiar de cáncer cutáneo. La paciente refería haber notado la aparición progresiva de una lesión en la región frontal aproximadamente cinco años antes de la consulta inicial. La lesión fue aumentando de forma lenta en extensión, motivo por el cual inicialmente no consultó, ya que no presentaba síntomas asociados.

Durante el examen físico dermatológico se identificó una placa plana eritematosa, con leve descamación superficial, de bordes relativamente definidos y

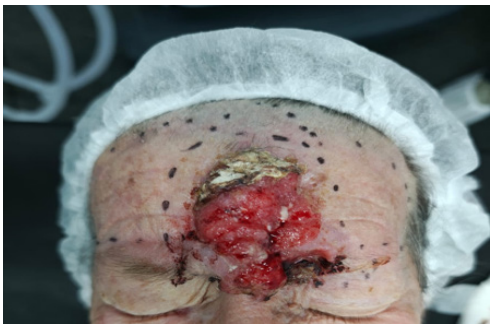

Figura 3. Carcinoma basocelular superficial en región frontal. Placa eritematosa de bordes definidos y descamación leve. Imagen histopatológica confirmatoria (biopsia con punch).

Figura 4. Postoperatorio, sin necrosis ni complicaciones. Fuente: Archivo de los autores.

con un diámetro cercano a 2,5 cm. La paciente no refirió dolor, prurito con episodios de sangrado. Ante la sospecha de neoplasia cutánea, se optó por realizar una biopsia con punch para estudio anatomopatológico. El informe histológico confirmó carcinoma basocelular, una variante caracterizada por su extensión en superficie y menor tendencia a la invasión profunda en comparación con otras presentaciones.

Dado el tamaño y la localización facial de la lesión (Figura 3), el tratamiento indicado consistió en la escisión quirúrgica con márgenes de seguridad oncológicos adecuados, seguida de reconstrucción mediante colgajo de rotación para optimizar el resultado estético y funcional (Figura 4). La paciente fue posteriormente incluida en un esquema de seguimiento clínico trimestral. La evolución posoperatoria resultó favorable, observándose buena cicatrización y adecuada adaptación del colgajo sin signos de necrosis ni complicaciones infecciosas. En los controles realizados hasta completar el primer año de seguimiento no se evidenciaron recidivas locales, manteniéndose un resultado cosmético satisfactorio y estabilidad del tejido reconstruido.

Caso 3. Carcinoma basocelular infiltrante en región periocular

Se presenta el caso clínico de un paciente de sexo masculino, de 73 años, agricultor retirado, con antecedentes de exposición solar crónica e intensa vinculada a su actividad laboral en áreas rurales. El

Figura 5. Carcinoma basocelular infiltrante en canto externo ocular derecho. Lesión ulcerada con bordes elevados y sangrado ocasional. Imagen preoperatoria antes de la resección amplia y reconstrucción con colgajo regional tipo Mus tardé, con conservación funcional y estética periocular. Fuente: Archivo de los autores.

paciente refería haber desarrollado múltiples lesiones cutáneas premalignas en años previos, compatibles con queratosis actínicas, sin haber recibido tratamiento dermatológico sistemático. Consultó debido a la aparición progresiva de una lesión ulcerada situada en el canto externo del ojo derecho, que describió inicialmente como una pequeña induración localizada, la cual fue aumentando de tamaño de forma paulatina. Al examen físico, la lesión presentaba un diámetro aproximado de 1,5 cm, con bordes elevados, base ulcerada y episodios ocasionales de sangrado, especialmente posterior a traumatismos leves durante el aseo facial (Figura 5).

Dada la sospecha de neoplasia cutánea maligna, se procedió a la realización de una biopsia incisional para estudio anatomopatológico. El informe histológico confirmó carcinoma basocelular en su variante infiltrante, una forma de mayor agresividad local debido a su patrón de invasión en profundidad. En función del diagnóstico y considerando la zona anatómica comprometida —una región con alto impacto funcional y estético— se decidió la resección quirúrgica amplia con márgenes oncológicos adecuados, seguida de reconstrucción facial mediante un colgajo regional tipo Mustardé, técnica empleada para preservar simetría y contorno periocular.

El paciente presentó un posoperatorio sin complicaciones, con una adecuada viabilidad del colgajo y evolución favorable de la cicatrización. Las evaluaciones periódicas en controles subsecuentes no evidenciaron signos de recurrencia tumoral. Al alcanzar los 18 meses de seguimiento clínico, se constató estabilidad del resultado quirúrgico, márgenes libres y una adecuada conservación de la estética y funcionalidad del área tratada.

Caso 4. Carcinoma basocelular pigmentado en región malar

Se expone el caso de una paciente femenina de 71

años, sin antecedentes patológicos personales de importancia, sin historia de cáncer de piel previo y sin comorbilidades crónicas conocidas. La paciente refirió no presentar hábitos de exposición solar laboral, aunque sí relató exposición recreativa intermitente a lo largo de su vida sin uso sistemático de foto protección. Consultó por la aparición progresiva de una lesión pigmentada localizada en la mejilla izquierda, que había notado aproximadamente seis meses antes de la consulta inicial. La lesión se describía clínicamente como una mácula de bordes irregulares, ligeramente heterogénea en su tonalidad, con un diámetro cercano a los 0,8 cm, sin ulceración, sin prurito, dolor u otros síntomas acompañantes.

La paciente manifestó preocupación estética progresiva debido al cambio de coloración y al incremento gradual del tamaño, motivo que la impulsó a solicitar evaluación especializada. Se indicó la realización de una biopsia incisional, cuyo análisis histopatológico confirmó el diagnóstico de carcinoma basocelular pigmentado.

Tras discutir las alternativas terapéuticas y considerando la localización facial, se optó por una resección quirúrgica amplia con márgenes de seguridad adecuados para carcinomas basocelulares en esa región anatómica, realizándose un cierre primario sin necesidad de colgajos. El procedimiento transcurrió sin complicaciones intraoperatorias ni posoperatorias inmediatas.

Durante el seguimiento clínico ambulatorio, con controles periódicos, la paciente presentó adecuada cicatrización, sin signos de infección ni descompensación estética significativa. A los nueve meses posteriores al tratamiento se constató ausencia de recurrencia tumoral, con un resultado cosmético favorable valorado tanto por la paciente como por el equipo quirúrgico.

Caso 5. Carcinoma basocelular ulcerado en pabellón auricular

Se presenta el caso de un paciente masculino de 65 años, de profesión pescador, con antecedentes de exposición solar intensa y crónica debido a su actividad laboral en ambientes al aire libre, además de referir hábito tabáquico leve de muchos años de evolución. El paciente consultó por la presencia de una lesión ulcerada localizada en el hélix de la oreja derecha, la cual había observado inicialmente como un pequeño nódulo que progresivamente aumentó de tamaño y desarrolló una superficie ulcerada. Al examen físico, la lesión medía aproximadamente 1,7 cm de diámetro, con bordes perlados y consistencia firme, acompañada de dolor leve a la palpación.

Ante la sospecha de malignidad cutánea, se realizó biopsia incisional, cuyo análisis histopatológico confirmó el diagnóstico de carcinoma basocelular ulcerado, correspondiente a la variante nodular ulcerativa. Considerando las características anatómicas y el compromiso del tejido auricular, se decidió efectuar tratamiento quirúrgico mediante resección amplia del tumor, seguida de reparación del defecto con injerto de piel parcial para optimizar cobertura y preservar contorno.

La evolución posoperatoria fue adecuada, con buena integración del injerto y sin complicaciones infecciosas. En los controles clínicos seriados, se constató cicatrización progresiva y sin evidencias de recurrencia tumoral durante el seguimiento a los 10 meses posteriores al tratamiento, manteniéndose la integridad funcional y un resultado estético aceptable para el paciente y el equipo tratante.

DISCUSIÓN

En esta serie de cinco pacientes con carcinoma basocelular (CBC) variantes nodular, superficial, pigmentada, nodular ulcerativa y forma infiltrante periocular se confirma el patrón epidemiológico clásico: tumor de alta frecuencia, crecimiento lento y marcada relación con foto exposición acumulativa, foto tipo claro y ocupaciones al aire libre. La literatura regional respalda estos determinantes, señalando que el CBC continúa siendo el cáncer cutáneo no melanoma más común y que la exposición solar crónica sigue siendo su principal factor de riesgo (7).

La distribución topográfica de los casos (ala nasal, mejilla, hélix auricular y región canto-lateral periocular) coincide con zonas fotoexpuestas y con unidades estéticas complejas, donde el desafío no solo es oncológico sino también reconstructivo. Series clínicas recientes en Ibero-Latinoamérica describen patrones similares de localización, sexo y edad, con predominio en rostro y un impacto relevante en calidad de vida por secuelas funcionales y cosméticas si el manejo no es óptimo (8).

El abordaje diagnóstico se sustentó en la clínica e histopatología. Aunque no fue central en nuestra cohorte, la evidencia actual subraya el valor de técnicas complementarias (dermatoscopia y ecografía cutánea) para delimitar extensión subclínica, orientar la toma de biopsia y planificar márgenes, particularmente en áreas de alto riesgo o subtipos infiltrativos (9). En relación con el tratamiento, la escisión quirúrgica con márgenes oncológicos adecuados se mantuvo como estrategia de elección y permitió obtener márgenes libres y ausencia de recidiva en los controles (9–18 meses). Reportes de la región sostienen que la cirugía convencional continúa siendo el pilar terapéutico del CBC y ofrece altas tasas de curación cuando la indicación y los márgenes se ajustan al riesgo tumoral y a la unidad estética comprometida (10). Para la nariz y mejilla, elegimos colgajos locales (rotación y locales en ala nasal) buscando preservar contornos, líneas de tensión y simetría facial. Experiencias recientes en reconstrucción nasal oncológica muestran resultados funcionales y cosméticos favorables con colgajos regionales planificados por subunidades estéticas, coherentes con nuestras decisiones reconstructivas (11).

En el caso periocular infiltrante, la resección amplia seguida de un colgajo regional tipo Mustardé priorizó la protección del globo ocular, la continuidad palpebral y la simetría. La literatura de cirugía plástica-oftálmica reafirma que los colgajos de rotación (Mustardé, entre otros) ofrecen restauración estable de cobertura y borde libre con buen rendimiento estético-funcional en defectos amplios de párpado y canto (12).

En la lesión del hélix, el injerto de piel parcial aportó una solución fiable cuando el espesor y la geometría del defecto auricular limitaban la movilización tisular local. Este criterio es congruente con series de reconstrucción palpebral y periocular tras exéresis de cáncer cutáneo, donde la elección entre colgajo e injerto se individualiza según láminas, tamaño y profundidad del defecto (13).

Si bien en ninguno de los casos se empleó cirugía micrográfica de Mohs (CMM), reconocemos su utilidad en áreas de alto riesgo (periocular, nasal, auricular), subtipos infiltrativos o tumores recurrentes, dado su control completo de márgenes en tiempo real y menores tasas de recidiva; su disponibilidad y la selección del caso condicionan su implementación (14). El seguimiento trimestral/semestral mostró ausencia de recurrencia a 9–18 meses, intervalo que, aunque informativo, sigue siendo limitado para descartar recidivas tardías. La evidencia sugiere mantener vigilancia prolongada y educación en foto protección, autoexamen y consulta temprana, especialmente en pacientes con queratosis actínicas o tumores previos. Además, indicadores histo morfométricos emergen como potenciales marcadores pronósticos que podrían incorporarse en futuros protocolos locales (15). En conjunto, nuestros resultados se alinean con la evidencia regional: (i) selección adecuada de márgenes y técnica reconstructiva por subunidad estética, (ii) preferencia por cirugía convencional con posibilidad de CMM en escenarios de alto riesgo, y (iii) seguimiento estructurado para detectar recidivas y segundos primarios. Las limitaciones de esta serie de casos clínicos incluyen tamaño muestral pequeño y heterogeneidad anatómica, lo que refuerza la necesidad de registros multicéntricos que integren variables clínicas, histológicas y funcionales (16).

En esta serie de cinco casos de carcinoma basocelular localizados en regiones foto expuestas del rostro, se observó una relación constante entre la exposición solar crónica, el fototipo claro y la aparición de lesiones primarias de evolución lenta, lo que reafirma el rol de la radiación ultravioleta como principal factor determinante para su desarrollo. El abordaje basado en confirmación histopatológica y resección quirúrgica con márgenes de seguridad adecuados demostró ser efectivo, permitiendo la obtención de márgenes libres y la ausencia de recidiva tumoral dentro del período de seguimiento establecido.

Las técnicas reconstructivas seleccionadas de los colgajos locales, colgajos regionales y/o injertos se adaptaron a la localización anatómica del defecto, priorizando la preservación funcional y la estética facial, lo que resultó en resultados satisfactorios tanto clínicos como cosméticos. Estos hallazgos refuerzan que la indicación terapéutica debe individualizarse atendiendo variante histológica, extensión tumoral y complejidad de la unidad estética comprometida.

Finalmente, se destaca la necesidad de seguimiento clínico prolongado y educación sobre foto protección, dado el riesgo potencial de tumores adicionales o recurrencia en pacientes con antecedentes de daño actínico acumulado. La implementación sistemática de estrategias de prevención primaria y secundaria continúa siendo un componente esencial para reducir la carga de enfermedad vinculada a cáncer cutáneo no melanoma en la población de riesgo.

REFERENCIAS BIBLIOGRÁFICAS

1. Monaco M, Casanova M, Otero G. Experiencia quirúrgica en el Centro Especializado en Tratamiento de Enfermedades de la Piel (CETEP) del Centro Hospitalario Pereira Rossell, desde 1996 hasta 2019. Rev Méd Urug [Internet]. 2024 [citado 2025 Nov 07] ;40(1):e201. Disponible en: http://www.scielo.edu.uy/scielo.php?script=sci_arttext&pid=S1688-03902024000101201&lng=es

2. Fernández Martori M, Soler Cárdenas SF, Durán Marrero K, Sánchez Linares V. Dermatoscopia en pacientes con carcinoma basocelular en la atención primaria de salud. Gac Méd Espirit [Internet]. 2025 [citado 2025 Nov 07] ;27. Disponible en: http://scielo.sld.cu/scielo.php?script=sci_arttext&pid=S1608-89212025000100005&lng=es

3. Santos LR de A, Sarmiento DAV, Amaral RX de A, Mafra AVC. Reconstrução do canto medial da pálpebra com um retalho paramediano frontal: relato de caso. Rev Bras Cir Plást. 2025 ;40:s00451809361. Disponible en: https://doi.org/10.1055/s-0045-1809361

4. Darias-Domínguez C, Ramírez-Fernández M, Soler-Cárdenas SF. Respuesta terapéutica de la crioterapia con nitrógeno líquido en el carcinoma basocelular. Rev Med Electrón [Internet]. 2025 [citado 2025 Nov 07] ;47. Disponible en: http://scielo.sld.cu/scielo.php?script=sci_arttext&pid=S1684-18242025000100052&lng=es

5. Samudio-Scavone EM, Monzón-Cardozo RR, Feltes-Escurra MN, Schaerer-Elizeche PE. Colgajo cervicofacial tipo mostaza: revisión de la literatura ya propuesta de un caso Instituto de Previsión Social. Cir Parag [Internet]. 2024 [citado 2025 Nov 07] ;48(2):35-37. Disponible en: http://scielo.iics.una.py/scielo.php?script=sci_arttext&pid=S2307-04202024000200035&lng=en

6. Samudio-Scavone EM, Monzón-Cardozo RR, Feltes-Escurra MN, Schaerer Elizeche PE. Utilidad del colgajo bilobulado en defectos por carcinoma basocelular de la región facial: informe de casos Instituto de Previsión Social. Cir Parag [Internet]. 2023 [citado 2025 Nov 07] ;47(3):31-34. Disponible en: http://scielo.iics.una.py/scielo.php?script=sci_arttext&pid=S2307-04202023000300031&lng=en

7. Sánchez Legaza E, Antúnez Estudillo E, Guerrero Cauqui R. Prurito ótico por carcinoma basocelular en conducto auditivo externo. Salud(i) Ciencia [Internet]. 2023 [citado 2025 Nov 07] ;25(5):279-287. Disponible en: https://www.scielo.org.ar/scielo.php?script=sci_arttext&pid=S1667-89902023000200279&lng=es

8. Rodríguez Melendez Y, Soulary Blanco RM, Rodríguez LC, Peña Galbán LY. Caracterização clínico-epidemiológica de pacientes com câncer de pele não melanoma tratados com radioterapia

superficial. SciELO Preprints [Internet]. 2023 [citado 2026 Feb 12]. Disponible en: https://preprints.scielo.org/index.php/scielo/preprint/view/5340

9. Barrios ME, Fraga LJ, Jacobo O. Características clínicas y epidemiológicas de los carcinomas cutáneos en el Hospital de Clínicas Dr. Manuel Quintela, Montevideo, Uruguay, 2021-2023. Cir Plást Iberolatinoam [Internet]. 2024 [citado 2026 Feb 12] ; 50(4):441-448. Disponible en: http://scielo.isciii.es/scielo.php?script=sci_arttext&pid=S0376-78922024000400010&lng=es

10. Morón-Ocanña JM, Coronel-Pérez IM, Lorente-Lavirgen AI, Almeida-González CV, Pérez-Gil A. Clinical-histological characteristics and therapeutic management of primary cutaneous melanoma in elderly patients. An Bras Dermatol. 2025;100(3):202407017. https://doi.org/10.1016/j.abd.2024.07.017

11. Fernandes RRA, Andrade KRC, Zimmermann IR. Nivolumab and pembrolizumab in the treatment of metastatic melanoma: a retrospective budget impact analysis from the perspective of the Brazilian National Health System, Brazil, 2019-2022. Epidemiol Serv Saude. 2025;35:e20240679. https://doi.org/10.1590/S2237-96222026v35e20240679.en

12. Nogueira HR, Amorim EL, Genaro GD, Lourenço MC da S, Dantas VHS, Sousa LV de A. Disparities in time-to-treatment initiation and therapeutic modalities for malignant melanoma of the skin: a cross-sectional study, Brazil, 2013-2023. Epidemiol Serv Saude. 2025;35:e20250025. https://doi.org/10.1590/S2237-96222026v35e20250025.en

13. Lima-Pérez M, Mejía J, Mateus G. Caracterización histológica del melanoma cutáneo en informes de patología en la ciudad de Cali, 2016-2021. Rev Colombia Cir [Internet]. 2024 [citado 2026 Feb 12]; 39(1):64-69. Disponible en: http://www.scielo.org.co/scielo.php?script=sci_arttext&pid=S2011-75822024000100064&lng=en

14. Castro RB de, Araújo M de V, Carreiro Filho FP, Santos ACA dos, Costa IS, Nogueira CD. Carcinoma Espinocelular de Pavilhão Auricular em Paciente com Doença de Jorge Lobo: Relato de Caso. Rev Bras Cancerol. 2024;70(4):e–014793. https://doi.org/10.32635/2176-9745.RBC.2024v70n4.4793

15. Gatica VR. Carcinoma basocelular. Salud(i) Ciencia [Internet]. 2024 Jun [citado 2026 Feb 12] ;25(8):480-481. Disponible en: https://www.scielo.org.ar/scielo.php?script=sci_arttext&pid=S1667-89902024000100480&lng=es

16. Godinho NJS, Pinhati mes, Soares HHDQ, Souza GMCD. Non-melanoma skin cancer: a study on the epidemiological profile and flow at HC-UFMG. Rev Bras Cir Plást [Internet]. 2024;39(3):e0928. Disponible en: https://doi.org/10.5935/2177-1235.2024RBCP0928-EN